Congenitale Defectbildungen

den Unterextremitäten eines Erwachsenen.

Inaugural-Dissertation

zur

Erlangung der Doctorwürde

in der

Medicin, Chirurgie und Geburtshülfe

welche

nebst beigefügten Thesen

mit Zustimmung einer hohen medicinischen Facultät der Universität Greifswald

am Montag den 18. März 1878, 12 Uhr

öffentlich vertheidigen wird

Bernhard Meyersohn

pract. Arzt

aus Schneidemühl.

Mit einer lithographirten Tafel.

Opponenten:

H. Krause, pract. Arzt.

O. Thienel, cand. med.

GREIFSWALD.

Druck der Universitäts-Buchdruckerei von F. W. Kunike.

Digitized by the Internet Archive
in 2026

https://archive.org/details/IA40153715_0435

Seinen theuren Eltern

und

seinem lieben Bruder

dem practischen Arzte Dr. **Moritz Meyersohn**

in Liebe

gewidmet

vom Verfasser.

Nicht der geringste Werth der Lehre von den congenitalen Missbildungen ist der, welcher in ihren Beziehungen zur Lehre der normalen Ontogenie begründet ist. Beide sind eine aufs engste mit einander verknüpft; Beide üben sie wechselseitig die günstigsten Rückwirkungen auf einander aus.

Gerade auf dem Gebiete der Missbildungen erfüllt sich die Wahrheit, dass die Ausnahme die Regel bestätigt. Hier, wie in der übrigen organischen Natur, herrschen die Gesetze der Naturnothwendigkeit, wenn sie gleich bei der Menge scheinbarer Widersprüche und Zufälligkeiten nicht auf den ersten Blick in die Augen springen. Diese Gesetze auch in den Ausnahmen, den fälschlich so genannten „Lusus naturae" herauszufinden, stellt sich eben die Lehre von den Missbildungen zur Aufgabe, bei deren Lösung sie in keinem Falle einer genauen Kenntniss der regelmässigen Entwicklungsgeschichte entrathen darf. Jede vergleichende Betrachtung aber, welche die scheinbare Regellosigkeit der angeborenen Fehler in Einklang bringt mit den Regeln der gewöhnlichen Bildungsvorgänge, die Pathogenese jener aus diesen erklärend, muss eo ipso das Verständniss der letzteren klären und schärfen. Andererseits ist nicht zu leugnen, dass das Studium der Missbildungen auch unmittelbar die Lehre der Ontogenie zu beeinflussen vermag in den Fällen, wo direkte Beobachtungen der Genese auf allzu grosse Schwierigkeit stossen, oder jedenfalls, so lange diese Beobachtungen wegen irgend welcher Umstände nur mangelhaft oder gar nicht angestellt sind.

In beiden Beziehungen erhalten so die abnormen Bildun
producte die hohe Bedeutung von Beweisstücken für die richt
Auffassung der physiologischen Bildungsprocesse.

Für die normale und pathologische Entwicklungsgeschicl
der Extremitäten hat sich diese Wechselwirkung noch ni
vollzogen. Die Ursachen dieses Uebelstandes anzugeben
nicht schwer. Einmal ist die normale Entstehungsweise die
Organe, besonders in den ersten Foetalstadien, auf welche
hier wesentlich ankommt, noch in allzu tiefes Dunkel gehül
und die geringe Anzahl von feststehenden Erfahrungen, welc
überdies nur von einzelnen Entwicklungsphasen gesamm
worden sind, genügen durchaus nicht zur Deutung aller
diesen Organen beobachteten Missbildungen. So sind au
fast sämmtliche Versuche, die Pathogenese der letzteren
der Hand jener geringen Erfahrungen über die normale B
dungsweise der Extremitäten zu eruiren, als mehr oder wenig
missglückt zu betrachten. Die andere Schuld ist der bisherig
lückenhaften Bearbeitung der Missbildungen selbst beizumesse
indem bisher verhältnissmässig wenig und noch weniger gen
beschriebene angeborene Deformationen geliefert worden sin
als dass sich aus ihnen mit Sicherheit Schlüsse ziehen liesse
welche auch nur in Etwas den dichten Schleier zu lüft
vermöchten, welcher über der ersten Bildung der Extremitäte
abschnitte ruht. Es ist daher zur Aufstellung bestimmt
Folgerungen vor Allem nöthig, die Grundlage zu erweite
und zu festigen durch Herbeischaffung von möglichst zah
reichem und detaillirt ausgeführtem Material.

Die folgende Arbeit soll nun einen Beitrag liefern z
Casuistik der selteneren Fälle von congenitaler Defectbildun
an den unteren Extremitäten. Der Fall wurde mir von Her
Professor Dr. Grohé behufs Benutzung für meine Dissertatio
zur Präparation gütigst überlassen. Dafür, sowie für di
freundliche Unterstützung, welche mir mein verehrter Lehr

i der Arbeit in der bereitwilligsten Weise zu Theil werden
ss, fühle ich mich zu innigstem Danke gegen ihn verpflichtet.

Die missbildeten Extremitäten stammen von der Leiche
nes aus Bromberg gebürtigen 27-jährigen Schneiders, Namens
dam Beier. Dieselbe wurde im Februar vorigen Jahres
us dem Stettiner Krankenhause dem hiesigen anatomischen
nstitute zugeschickt, von welchem die unteren Extremitäten
em pathologisch-anatomischen Institute überwiesen wurden.
Ueber die Anamnese ist mir leider nichts bekannt geworden.

Die Section der Körperhöhlen ergab keine congenitalen
nomalien; dagegen fanden sich in den Lungen bronchiecta-
sche Cavernen und Tuberculose. Im Uebrigen war, abgesehen
on den Difformitäten der Beine der übrige Theil des Körpers
ohl entwickelt.

Die Oberschenkel erscheinen normal gebildet und, in
atürlicher Stellung, in den Hüftgelenken nach aussen rotirt;
lie Bewegungsexcursionen in letzteren bis zu den normalen
Grenzen möglich. Die Kniegelenke befinden sich in Beugungs-
Contractur, so dass die Unterschenkel in Folge der zugleich
estehenden Rotation in den Hüftgelenken nach abwärts con-
ergiren. Vom rechten Unterschenkel (Fig. 1 u. 2 *A*) ist
ur ein kurzer Stumpf vorhanden, in welchem sich bei der
Palpation zwei Knochen als Tibia und Fibula markiren; der
Fuss fehlt vollständig. Am linken Unterschenkel (Fig 1 u.
2 *B*) lässt sich nur die Tibia durchfühlen, von deren unterem
Ende rechtwinklig nach hinten ein Fussrudiment mit nur
Einer ausgebildeten Zehe abgeht.

Die genauere anatomische Untersuchung ergiebt folgende
Verhältnisse:

Rechte Unterextremität.

Wie bereits erwähnt, findet sich äusserlich am Ober-
schenkel nichts Abnormes. Die Entfernung der Spina anterior

superior bis zum oberen Rande der Patella beträgt 44 C die Circumferenz dicht oberhalb des oberen Patellarand 28 Cm.

Mit diesem anscheinend normalen Oberschenkel ist stumpfwinkliger Beugungscontractur verbunden das Rudime des Unterschenkels. Bei dem Versuche der weiteren Strecku des Kniegelenks, was nur im äusserst geringen Grade mö lich ist, spannen sich sofort die langen Flexoren stark a Das Unterschenkelrudiment hat eine Länge von 14 Cm. D Patella ist mit ihrer Längsachse von oben und vorn na unten und hinten gerichtet und allseitig verschiebbar. D Haut über ihr ist runzelig, mit verdickter Epidermis, welc sich in kleinen Schüppchen abschilfert.

Der Stumpf endigt in eine konisch abgerundete Spitz in welcher man durch die verdickte, im Uebrigen norma Hautbedeckung das gleichfalls konisch zugespitzte Ende d Tibia durchfühlt. An der nach hinten und aussen gelegene Seite des Schienbeins ist ein kurzes, kantiges, das Wadenbei vorstellendes Knochenstück palpirbar, dessen untere Grenz sich der Betastung entzieht, weil an dieser Stelle die Haut i ein Gänseei grosses, derbes, hart elastisches Anhängsel übe geht (Fig. 1 u. 2 *A. b.*). Die Basis dieses Anhängsels i durch eine tiefere Hautfurche von dem davor befindliche Conus der Tibia getrennt. Hinten reicht die Basis höhe hinauf, grenzt sich auch hier durch eine freilich seichter Vertiefung von der Haut der Umgebung ab. Die Epidermi über dieser Hervorragung ist schwielig, wie an einer Fers oder der Plantarseite einer grossen Zehe; Nagelbildung is nicht vorhanden. Die hintere, resp. nach oben gerichtet Fläche ist plan, 11 Cm lang; die vordere, resp. nach abwärt gerichtete convex und 7,5 Cm. lang. Dicht oberhalb diese Hautwulstes hat der Stumpf einen Umfang von 19 Cm.

Knochen und Gelenke.

Das Femur misst von der Spitze des Trochanter maior s zum unteren Rande des Condyl. extern. 41 Cm. Es ist s auf den unteren Gelenkkörper, über welchen später, von wöhnlicher Gestalt, nur etwas schlanker gebaut. Die Cir- mferenz beträgt in der Mitte der Diaphyse 8 Cm., dicht berhalb der Condylen 9½ Cm.

Von den äusseren Bändern des Kniegelenks ist as Ligam. patell. infer. sehr stark entwicket. Die Bursa ubpatellaris dagegen fehlt; der ganze Raum zwischen diesem igament einerseits und der Gelenkkapsel und dem oberen ibiaende andererseits ist von Fettgewebe ausgefüllt. Die igg. patellaria laterale und mediale sind vorhanden, beson- ers das letztere, welches vom unteren äusseren Rande des l. vastus internus herkommt, sehr umfangreich, so dass es och die vordere Hälfte der medialen Kapselwand bedeckt. ie Ligg. patellaria verlaufen der Lage der Kniescheibe ge- äss, anstatt nach vorn, mehr nach abwärts in der Längsaxe es Oberschenkels. — Das Ligam. accessorium laterale fehlt; eine Stelle vertritt die Insertion der Muskelfasern, welche em lateralen Kopf des M. gastrocnemius zu gehören und on der Fibula und der hinteren äusseren Kapselwand her- ommen, mit der sie aufs festeste verwebt sind. — Das igam. accessor. mediale ist durch eine leichte Kapselver- lickung angedeutet, welche vom Epicondyl. intern. femor. um gleichnamigen Condyl. tibiae sich erstreckt. — Die hin- ere Kapselwand ist in ihrer ganzen Ausdehnung gleichmässig tark; besondere Bänder, wie die in der normalen Anatomie rwähnten Ligg. poplitea, lassen sich nicht darstellen. — Die apselinsertion an der vorderen Femurfläche befindet sich ur 1 Cm. über dem oberen Rande der eigentlichen Gelenk- äche. Soweit die Synovialis auf dem Knochen aufliegt, zeigt ie zottige Wucherungen. Oberhalb der Kapselinsertion ist

zwischen M. extensor cruris und Femur nur Fett; die Bur subcruralis fehlt. — Auf der hinteren Kapselwand zeigt si die Synovialis in eine Reihe von $\frac{1}{4}-\frac{1}{2}$ Cm. breiten Läng falten gelegt.

Von den inneren Bändern fehlen die Ligg. crucia vollständig, ebenso das Lig. plicae synovialis patellar. D Plica synovial. patellar. ist vorhanden, jedoch ohne Abgre zung der Seitentheile von einander; vielmehr erhebt sich v dem Vorderrande der Tibia ein breiter Wall von kurzen, ga dicht stehenden, bis Stecknadelknopf dicken, warzigen Syn vialzotten, welcher die untere Facette der Patella überkleid und nur den Theil der Patellagelenkfläche freilässt, welch in der gebeugten Stellung des Knies der correspondirend Femurgelenkfläche anliegt. — Von den interarticulare Bandscheiben sind nur ganz schmale Rudimente vorha den. Dieselben erscheinen als eine verdickte Falte der Syn vialis mit scharfem inneren Rande, welche Falte ringförm den Rand der Tibiagelenkfläche umzieht mit Ausnahme d hinteren Abschnittes. Mur der laterale Theil des Menisc bedeckt noch ein wenig den hinteren Rand; dieser The ist an der Seite am breitesten, vorn erscheint er nur a ein schmaler Saum in der Synovialis, welcher in die äusse Partie des medialen Meniscusabschnittes übergeht. Der letz tere ist dagegen vorn am breitesten, von wo er in einer Bogen nach der Mittellinie der Tibiagelenkfläche übergeht.

Was nun die Gelenkflächen selber betrifft, so ist di des Femur in eine vordere und eine hintere geschieden, vo denen jene mit der Patella, diese mit dem Schienbein articu lirt. Letztere zeigt eine interessante Abweichung von der Norm Das untere Ende des Oberschenkelbeins nämlich verdickt sic nicht zu zwei nebeneinander liegenden Condylen, sondern e geht von der hinteren Fläche desselben ein breiter Vorsprun aus, welcher von vorn nach hinten convex, von rechts nac

nks concav, beide Condylen vertritt. Die Fossa intercondyloidea fehlt daher fast vollständig: sie ist eben nur angedeutet dadurch, dass die Gelenkfläche in der Mitte etwas weniger nach hinten reicht, als zu beiden Seiten, die hintere Begrenzungslinie also einen nach vorn leicht convexen Bogen beschreibt. Die Grösse dieses Theils der Gelenkfläche beträgt in der Mittellinie von vorn nach hinten gemessen 2,5 Cm., der grösste Abstand der seitlichen Ränder $5\frac{1}{4}$ Cm. Die letzteren convergiren nach hinten und vorn; in der verticalen Ebene der hinteren Femurfläche beträgt die Breite der Gelenkfläche nur $3\frac{3}{4}$ Cm. — In dieser Ebene schliesst sich an die oben beschriebene, für die Articulation mit der Tibia bestimmte Gelenkfläche nach vorn zu eine Zone an, in welcher der Knorpel völlig verschwunden ist und der Knochen frei zu Tage tritt (s. Fig. 6). Dieselbe misst in sagittaler Richtung $\frac{3}{4}$ Cm., in frontaler $2\frac{3}{4}$ Cm.; sie ist vertieft, von gelblicher Knochenfarbe und etwas rauher Oberfläche. Der mediale Rand der Gelenkfläche geht in einer nach vorn stark convexen Krümmung in die knorpellose Partie über; vor dieser Krümmung befindet sich eine stärkere Vertiefung, welche durch einen von oben und innen herabziehenden Synovialisfortsatz überkleidet wird. Der laterale Rand macht an dieser Stelle einen nach innen convexen Bogen und geht direct in den lateralen Rand der vorderen, überknorpelten Articulationsfläche über; zwischen ihm und der von Knorpel entblössten Stelle bleibt eine ca. $\frac{3}{4}$ Cm. breite Facette bestehen, welche einen Knorpelüberzug besitzt, sich indess von der anliegenden, eingentlichen Gelenkfläche durch eine mehr weissliche Färbung abhebt und gleichfalls einen Synovialfortsatz als Ueberkleidung erhält. [1]) —

[1]) Es ist bemerkenswerth, dass die genannten Stellen, welche mit Synovialüberzügen versehen sind den Hemmungsfacetten für die Streckbewegung des Kniegelenks entsprechen und dass sie die nämlichen sind,

Am vorderen Rande dieser knorpelfreien Zwischenzon beginnt die der Patella entsprechende Gelenkfläche des Fem Dieselbe ist etwas über 2 Cm. lang und 3½ Cm. breit u von vorn nach hinten leicht convex, von rechts nach lin concav. Die Gelenkflächen der Kniescheibe und des Schie beins stimmen ziemlich genau überein mit den correspond renden Theilen der eben beschriebenen am Femur. So i die Gelenkfläche der Tibia, entsprechend der frontal gelegene Concavität an der femoralen Gelenkfläche, von einer Sei zur andern convex und vice versa in sagittaler Richtung Das Auffallendste an ihr ist, dass ihr Knorpelüberzug dur keine Eminentia intercondyloidea unterbrochen wird, als analog dem Mangel einer Fossa intercondyloidea am Ober schenkelbein. Ihre Breite beträgt 5¼, ihre Länge 2¼ Cm

Die Gelenkfläche der Patella ist gleichmässig leicht con cav von oben nach unten, schwach convex von rechts nac links; eine verticale Leiste auf ihr ist nicht ausgesproche Sie ist 4 Cm. breit und 2¼ Cm. lang.

Der Tibiastumpf (Fig. 6.) hat annähernd die Gestal eines Kegels mit nach unten und hinten gerichteter Spitze Seine Länge beträgt 8 Cm. Die Tuberositas tibiae is nicht so deutlich wie gewöhnlich; nur aussen findet sich ein scharfe Knochenleiste, von oben und aussen nach unten un innen hinziehend. Dieselbe dient den kleinen Muskelrudimen ten an der vorderen Seite des Unterschenkels zum Ursprung

an welchen Synovialfortsätze auch am Foetus in der letzten Periode de Schwangerschaft beobachtet werden. Auch die oben erwähnte Wuche rung der Plica synovial. patellar. über den untersten Abschnitt de Patellagelenkfläche hinaus stimmt mit den Beobachtungen an Kniege lenken fast ausgetragener Früchte überein. Hüter führt die Entstehun dieser Synovialfortsätze zurück „auf die permanente Beugestellung de Gelenks, welche der anwachsende Körper für diese Periode in dem enge Uterus anzunehmen gezwungen ist.“ Vgl. Hüter, Klinik der Gelenk krankheiten, 2. Aufl. II. Thl. pag. 176, 1877.

An der hintern äusseren Seite dieser rudimentären Tibia liegt 3 Cm. unterhalb der Kniegelenklinie ein Knochenstück, welches die Fibula repräsentirt, von 4 Cm. Länge und 3 Cm. Breite. Dasselbe hat die Form eines oblongen Schüsselchens mit nach hinten gerichteter Concavität und etwas zugespitztem unterem Rande. In der Mitte der vorderen convexen Fläche zieht sich durch die Länge des Knochens ein scharfer Vorsprung, an welchen sich der rudimentäre M. peroneus inserirt. Die medial gelegene Randfläche des tellerförmigen Wadenbeins geht eine Gelenkverbindung ein mit einer ihr gegenüberliegenden Hervorragung an der äusseren Tibiafläche. Das Gelenk hat die Grösse einer Haselnuss. Die Synovialis schiebt eine Menge von Fortsätzen über die Gelenkflächen, so dass fast nur erbsengrosse Stücke derselben ohne Synovialüberzug bleiben.

In der verticalen Sägefläche (Fig. 6) zeigen sich am Femur und an der Tibia die Epiphysen noch ziemlich deutlich von den Diaphysen abgesetzt, (in der Abbildung sind die Epiphysenlinien zu scharf gezeichnet), durch eine grobmaschige Beschaffenheit der Diaphysen und die Längsrichtung der feinen Knochenbälkchen in den Epiphysen. An der medialen Seite der Tibia ist gar keine compacte Knochensubstanz vorhanden, an der lateralen nur eine ganz schmale Zone. (Vgl. Fig. 6).

Muskeln

des Oberschenkels: Von ihnen zeigen einige ein blasseres Aussehen, während andere eine gesunde rothe Farbe haben und wieder andere in ihren verschiedenen Abschnitten verschieden aussehen. So ist der M. sartorius in seiner ganzen Ausdehnung blass grauroth; etwas weniger blass, aber noch auffallend genug die Mm. gracilis und adductor magnus. Schön dunkelroth dagegen ist der M. adductor longus. Die

Mm. vastus intern. und extern. sind in ihrer oberen Hälfte blass und hell, in der unteren dunkler. Ein umgekehrtes Verhalten bietet der M. rectus femoris dar. — Die blasseren Stellen sind zumeist durch eine reichliche Anhäufung von Fettträubchen im Perimysium ausgezeichnet. Von den Flexoren sind die Mm. semitendinosus und membranosus intensiver roth als der fettreichere M. biceps.

Ursprung und Ansatz der Oberschenkelmuskeln verhalten sich wie gewöhnlich, mit Ausnahme der Insertion des M. biceps. Derselbe geht nicht zum Rudimente der Fibula, sondern befestigt sich mit einer breiten Sehne an den vorderen äusseren Theil der Kniegelenkkapsel und das anstossende obere Tibiaende. — Der M. subcruralis fehlt. —

Des Unterschenkels

Hintere Seite: Unterhalb der äusserst fettreichen und dicken Fascie, welche sich über die Kniekehle hinüberspannt, finden sich Muskelfasern, derartig eingestreut in Fett und straffes Bindegewebe, dass sie sich in ihrer Gesammtheit ohne Zerstörung der Bündel nicht isoliren lassen. Indess ist die Richtung dieser Muskelfasern noch ganz gut zu bestimmen. Richtung und Ansätze derselben lassen in ihnen Rudimente des M. gastrocnemius erkennen. Man kann deutlich zwei Portionen unterscheiden, eine laterale und eine mediale, welche von den Condylen des Femur und von den ligg. intermuscularia herkommen; der unterste Abschnitt der medialen Portion entspringt noch von der ganzen Länge der hinteren inneren Wand der Gelenkkapsel. Beide gehen nur sehr wenig steil nach der Medianlinie der Fossa poplitea und vereinigen sich hier in einem weissen sehnigen Firste, welcher den M. popliteus internus s. tibialis zudeckt. Jeder derselben erhält noch einen Complex von Muskelfasern als Zuwachs. An dem medialen Kopfe nämlich vereinigen sich mit den fast horizontal verlaufenden Fasern andere

lche höher oben von der Crista femoris entspringen, senkht nach abwärts ziehen und mit den vorigen in einem nnigen Streifen in Verbindung treten, während zu dem teren Theil des lateralen Kopfes ein Muskelblatt aufsteigt, lches von der hinteren Kante der Fibula und der darüber genden äusseren Wand der Kniegelenkkapsel entspringt.

Ein zweiter, sehr kleiner Muskel ist in der Tiefe gelegen, n dem mittleren Theil der hinteren Gelenkkapsel ausgehend; ine dünne Sehne bildet unten zwischen Tibia und Fibula ne Ansa mit dem mittleren der Muskeln, welche auf der rderen Seite des Unterschenkelstumpfs sich befinden.

Vordere Seite: Hier sind neben einander drei kleine uskeln gelegen, welche von der äusseren vorderen Fläche r Tibia und der derben Unterschenkelfascie entspringen. er am meisten nach aussen befindliche inserirt sich an der rderen Kante des kleinen Fibulaknochens. Der mittlere ildet die oben erwähnte sehnige Ansa mit dem kleinen uskelblatte auf der hinteren Fläche. Der dritte, medial-legene endigt an der unteren Spitze des Tibiastumpfes. iese drei Muskeln sind wohl sicher aufzufassen als rudimenr entwickelte Mm. peroneus, extensor hallucis und bial. anticus. Zwischen ihnen und den Knochen findet ch ein weitmaschiges, lockeres Bindegewebe, mit Flüssigkeit rchtränkt. Am unteren Ende des Unterschenkels liegt auf r Tibia ein kleiner Schleimbeutel. Zwei vollkommen ausbildete Bursae mucosae liegen über einander zwischen Pa-lla und Haut.

Gefässe.

Die Art. cruralis hat einen Verlauf wie im Normalen. n unteren Viertel des Oberschenkels kommt sie auf die intere Seite desselben zu liegen, durchbohrt hier den oberen heil des medialen Gastrocnemiuskopfes in schräger Richtung on hinten oben nach vorn unten und theilt sich in zwei

gleich starke Aeste, welche sich wieder dichotomisch ve zweigen, um theils in den kleinen Muskeln, theils in d Gelenkkapsel, theils in der Haut sich in die Endverästelu aufzulösen. Von dem lateralen Hauptaste geht eine Arte ab, welche dicht unterhalb des Kniegelenks, dann dem obere inneren Rande des Fibularudimentes eng anliegend nach vor zieht und hier zwischen dem kleinen medialen und mittlere Muskeln zu liegen kommt, dieselben mit ihren Aesten ve sorgend. Sie dürfte daher als eine rudimentäre A. tibial. a tica anzusehen sein.

Ebenso stark wie die A. cruralis ist an ihrem Ursprung die A. profunda, welche ca. 1" unter dem Ligam. Poupart aus der hinteren Wand der A. femoralis hervorgeht. In Be zug auf Verästelung und Verlauf ist ihr Verhalten wie ge wöhnlich. Nur ihr Endstück zeigt eine Eigenthümlichkei Dasselbe durchzieht in sehr steiler Richtung den M. adducto magnus nahe dem Knochen, wird dann sehr dünn und ver läuft unter dem M. biceps dicht auf der hinteren Femurfläch zum Condylus externus, wo sie in der Kapsel des Kniegelenk verschwindet.

Nerven.

Der N. ischiadicus ist dünner als normal. Er thei sich schon im oberen Drittel des Oberschenkels in seine bei den Aeste: N. popliteus extern. s. peroneus und N. popli interni s. tibialis. Jener versorgt, nachdem er einen Ast zur M. biceps abgegeben und wie in der Norm auf die Vorder fläche getreten, die kleinen Muskeln auf der Vorderseite de Unterschenkelstumpfes; dieser die Muskelbündel auf de Hinterseite.

Die Nn. cruralis und obturatorius zeigen nicht Abnormes.

Der N. saphenus maior endigt in der Haut an de vorderen inneren Seite des Unterschenkels. Auch die übrige

Hautnerven der Extremität sind vorhanden; sie bieten nichts Besonderes dar.

Linke Unterextremität.

Dieselbe ist im Hüftgelenk noch stärker nach aussen rotirt als die rechte, so dass die sonst hintere Fläche des Unterschenkels nach innen, die innere nach vorn sieht[1]).

Der Unterschenkel ist nur mangelhaft entwickelt. Seine Länge beträgt 29—30 Cm, seine Circumferenz unterhalb der fossa poplitea 23, in der Mitte 19, im unteren Drittel 16 Cm. Die Condylen der Tibia heben sich durch die Haut deutlich ab. Die Wade ist fast gar nicht ausgeprägt. — Auch auf dieser Seite befindet sich das Kniegelenk in Beugungscontractur mit Verkürzung der Flexoren und der hinteren Kapselwand. Die Beugung ist bis zur normalen Excursion möglich; dagegen fehlt bis zur vollständigen Extension ein Winkel von ca. 30 °. — Von der Fibula ist an keiner Stelle etwas zu fühlen. Die tuberositas tibiae tritt nur sehr schwach hervor; noch weniger ist dies bei der Crista tibiae der Fall. Von einem Malleolus ext. und int. ist Nichts wahrzunehmen. — Die Haut über der Patella und der vorderen Schienbeinfläche ist faltig, blauroth verfärbt, zeigt wenige kleine Schrunden und fühlt sich teigig oedematös an. — Am unteren Ende des Unterschenkels geht rechtwinklig nach hinten ein verkümmerter Fuss ab, der nur aus der grossen Zehe besteht, so dass er von der normalen Richtung um einen Winkel von 180 ° um die Frontalachse gedreht erscheint; seine Dorsalfläche ist demnach nach unten, seine Plantarfläche nach oben gekehrt. Dem entsprechend ist auf ersterer die Haut zarter, auf dieser derb und dick. In dem Winkel zwischen Hallux und Unterschenkel hebt sich ein Wulst (Fig 1 u. 2 *B.* a.) ab

1) Die Ausdrücke, vorn, hinten etc. sind im Folgenden, wenn es anders nicht ausdrücklich bemerkt ist, so zu verstehen, als ob der Unterschenkel in normaler Stellung sich befinde.

als das Analogon einer Ferse. — Der Hallux ist im Fussgelenk nach keiner Richtung beweglich; nicht einmal minimale Wackelbewegungen lassen sich an ihm ausführen. Der Hallux zeigt zwei Phalangen, von denen die letzte auf ihrer unteren, dorsalen Fläche einen wohl gebildeten Nagel trägt. Ausserdem ist derselbe ein wenig um seine Längsachse medialwärts gedreht, wodurch die Plantarseite nach oben, und etwas nach innen sieht. Die Phalangen sind in einem Winkel von ca. 135 ° ankylotisch mit einander verbunden. Das Phalangometatarsalgelenk gestattet geringe Bewegungen. Tarsalknochen sind durch die Hautbedeckung nicht zu unterscheiden. Nur lateralwärts von dem Winkel, welchen Crus und Hallux mit einander bilden, lässt sich eine platte Knochenmasse durchfühlen, deren nach unten und hinten gekehrtes Ende von einer verdickten Hautkuppe (Fig. 2. *B. c.*) überragt wird. — Am vorderen unteren Rande der Tibia findet sich eine ½-Markstück grosse Excoriation auf einer mit dem Knochen adhaerirenden Narbe.

Die Distanz von der Zehenspitze bis zum vorderen unteren Tibiarande beträgt 13½ Cm, der Umfang des Fussrudimentes, über dem höchsten Puncte des Fersenwulstes 20½, über dem tiefsten 11 Cm, die Entfernung des ersteren von der Dorsalfläche des Fusses an der Aussenseite beträgt 8, die des letzteren 4 Cm.

Knochen und Gelenke.

Das Oberschenkelbein dieser Seite, ist wie das der anderen von normaler Gestalt und gleichfalls 41 Cm lang. Dagegen ist sein Umfang grösser; derselbe beträgt in der Mitte der Diaphyse 8½, dicht oberhalb des Gelenkkörpers 10½ Cm. Das Skelet des Unterschenkels wird lediglich aus dem Schienbein gebildet, die Fibula fehlt vollständig. Die Tibia ist sehr schlank und nimmt von oben nach unten an Dicke ab. Der Umfang beträgt im oberen Drittel 8½, im mittleren 7 und im unteren 5½ Cm. An ihrem unteren Ende

verbreitet sie sich wieder etwas und verdickt sich nach hinten zu einer kolbigen Anschwellung. Der frontale Durchmesser dieses unteren Endes misst 3 Cm. Die Länge der Tibia beträgt an der Vorderseite 29 Cm, an der Hinterseite 27½ Cm. Diese Differenz erscheint dadurch bedingt, dass der obere Gelenkkörper der Tibia im Verhältniss zur Längsachse des Schaftes mehr nach rückwärts gebogen ist, eine Eigenthümlichkeit, wie sie auch bei der Tibia Neugeborener vorkommt[1]). Neben der Dünnheit des Knochens ist am auffallendsten der Mangel einer eigentlichen Crista tibiae; an ihrer Stelle findet sich eine vollständige Abrundung, welche nach unten in eine mehr plane Fläche übergeht. Auch die hintere Schienbeinfläche ist abnorm gestaltet: sie bildet keine flache Ebene, sondern ist convex, so dass die ganze Diaphyse einen fast rundlichen Cylinder darstellt. Nur die Crista interossea ist ausgeprägt. Von ihr geht ein Ligam. interosseum aus, welches sich am Aussenrande zu einem ½ Cm breiten, dicken Sehnenstrange verdichtet, der einigermassen die Stelle eines Fibulaknochens vertritt. Im unteren Drittel des Unterschenkels verbindet sich dieser Sehnenstrang, welchen wir im Folgenden als „Fibula-Sehne" bezeichnen wollen, direct mit dem Aussenrande der Tibia. — Merkwürdig ist die Lage der Eingangsöffnung in den Canalis nutricius. Dieselbe scheint nach abwärts gerückt, da seine Entfernung vom oberen Tibiarande 11, vom unteren 16½ Cm beträgt. An einer normalen, 37 Cm langen Tibia eines Erwachsenen, welche ich vor mir habe, beträgt die erstere Distanz 12, die letztere dagegen 25 Cm. Hieraus wäre zu entnehmen, dass die abnorme Kürze der Tibia mehr auf ein mangelhaftes Knochenwachsthum an der unteren Epiphyse zu schieben sei.

Die Configuration des Kniegelenks und ihre Adnexa

1) Vergl. Hüter l. c. pag. 177.

zeigen ein im Ganzen ähnliches Verhalten wie auf der rechten Seite.

Auch hier ist, wie im Normalen, das Ligam. patell. infer. sehr mächtig. Die Bursa mucosa subpatellaris ist vorhanden. Die Ligg. patellaria sind gut ausgebildet. Von den seitlichen Bändern lässt sich das Ligam. accessor. laterale intern. sehr wohl darstellen; dagegen fehlt auch hier ein selbstständiges Ligam. laterale extern. An seiner Stelle ist die untere Portion vom lateralen Kopf des rudimentären M. gastrocnemius aufs engste mit der äusseren hinteren Wand der Kniegelenkkapsel verwachsen, und reicht diese Insertion bis zur Gelenkfläche der Tibia, woselbst die Fibula-Sehne ihren obersten Ursprung hat. Die hintere Wand der Gelenkkapsel ist verkürzt, im Uebrigen aber stark entwickelt. An der vorderen Femurfläche bildet die Kapsel einen 4 Cm langen Recessus.

Die Ligg. cruciata und das Lig. plicae synovial. patellar. fehlen auch hier vollständig. Die Plica synovial. patellar. verhält sich wie rechts. Von dem medialen Rande derselben erhebt sich aus der Gelenkkapsel eine dünne, scharfrandige, $\frac{1}{2}$ Cm breite Synovialfalte, welche zwischen den medialen Rändern der Patella und der ihr correspondirenden Gelenkfläche am Femur aufsteigt, um in der oberen Insertion der medialen Kapselwand zu endigen.

Die Cartilagines interarticulares sind hier besser ausgebildet und haben eine Breite von fast $\frac{1}{2}$ Cm. Hinten setzen sie sich am mittleren hinteren Rand der Tibiagelenkfläche neben einander an. Vorn dagegen hat der mediale Meniscus gar keine Insertion auf der Gelenkfläche der Tibia, derselbe liegt als ganz schmaler First in der vorderen Kapselwand und geht in den äusseren Rand der lateralen Bandscheibe über. Die letztere hat ihren vorderen Ansatz in der Mitte des vorderen Tibiarandes.

Die Gelenkflächen von Femur und Tibia sind ähnlich

lenen der rechten Seite geformt; nur haben sie der vollkommeneren Entwicklung der zugehörigen Diaphysen entsprechend, eine grössere Ausdehnung. Die Femurcondylen gehen ebenfalls ohne Fossa intercondyloidea in einander über. Die Kapselinsertion folgt dem hinteren Rande der Gelenkfläche und beschreibt wie dieser eine nach vorn convexe Linie. Von der Höhe der Convexität ziehen einige wenige ca. 3 Mm breite Längsfalten der Synovialis in der hinteren Kapselwand nach abwärts. Diese 1 Cm breite Stelle in der hinteren Begrenzungslinie der femoralen Gelenkfläche, welche die Fossa intercondyloidea andeutet, liegt indess nicht genau in der Mitte, sondern ist vom Aussenrande der Articulationsfläche 3, vom Innenrande 2 Cm entfernt; die ganze Breite derselben beträgt also in dieser Linie 6 Cm. — In der Umgebung der eben erwähnten Falten zeigt sich die Synovialis villös gewuchert. Ausserdem finden sich dicht über der Tibiagelenkfläche in der hinteren Kapselwand zwei kleine Recessus, welche durch zwei schräg, von oben innen und oben aussen zur Mitte des hinteren oberen Tibiarandes herabsteigende Synovialisstränge gebildet werden.

Die femorale Gelenkfläche ist auch hier in einen vorderen, welcher mit der Patella, und einen hinteren Abschnitt, welcher mit der Tibia articulirt, getheilt. Beide sind, jene schwächer, diese stärker von vorn nach hinten convex, von einer Seite zur andern concav. Zwischen denselben befindet sich eine Vertiefung, welche sich etwas anders verhält als rechts.

So fehlt hier die Unterbrechung im Verlauf des medialen Randes der Gelenkfläche; derselbe geht vielmehr, ähnlich wie der laterale Rand, in einer nach der Mitte der Gelenkfläche convexen Krümmung direct in den entsprechenden Rand des vorderen Abschnittes über.

Die vom Knorpel entblösste Stelle ist kleiner, 3 Mm im

sagittalen, 12 Mm im frontalen Durchmesser betragend. Etwa ½ Cm nach aussen findet sich eine zweite Stelle von Linsengrösse, an der gleichfalls der Knochen frei zu Tage tritt. Die nächste Umgebung dieser Stellen hat eine blassere Färbung. Zu den Seiten und nach hinten erscheint die Oberfläche durch einen zottigen Synovialüberzug sammetartig rauh.

An der Gelenkfläche der Tibia fehlt die Eminentia intercondyloidea, an der der Patella der longitudinale First; jene ist 7 Cm. breit und 3 Cm. lang, diese 4½ breit und 2¼ Cm lang. — Die erwähnte Verbreiterung des unteren Tibiaendes kommt fast lediglich auf den äusseren Theil derselben. Der Malcolus internus ist nicht einmal angedeutet, indem die innere Tibiafläche in einer Flucht sich bis zu dem unteren Rande hinzieht. Der Malcolus extern. scheint eben angedeutet. Die untere Fläche des Schienbeins zeigt eine leichte Einsenkung, wodurch an der Aussenseite ein freilich nicht bedeutender Vorsprung (Fig. 5. 6·) gebildet wird; derselbe kann obwohl von der Tibia ausgehend, immerhin als ein rudimentäres Analogon des fibularen Malleolus ext. angesehen werden. An demselben ist durch eine sehr schmale Furche ein hinterer First (Fig. 5. 11.) abgesondert, welcher dem untersten Theil der Fibula-Sehne zum Ansatze dient. An diesen First schliesst sich die hintere Fläche des unteren Schienbeinendes an, welche eine Breite von 3 Cm. besitzt. Die äussere Partie derselben bildet in einer Breite von 7 Mm. eine flache Vertiefung mit glatter Oberfläche und geht nach abwärts in die Grube der unteren Begrenzungsfläche der Tibia über; der übrige Theil bildet eine flache Hervorragung, welche mit dem dahinter befindlichen Tarsalknochen articulirt.

Der letztere (Fig. 4 u. 5. 1–2.) characterisirt sich als solcher durch seine Lage zwischen Unterschenkel und Metatarsus, durch seine cubische Gestalt und die poröse Beschaffenheit seiner Oberfläche. Am ehesten dürfte er als Os cuneiforme

gelten, wofür ich ihn auch ansehe. Er ist 2 Cm. lang, fast ebenso breit und 1—1¼ Cm. dick. Nach der Zehenspitze zu wird er etwas dünner. Seine obere Fläche ist rauh in Folge der Insertion von Bandmasse und Sehnen.

Seine mit der Tibia articulirende Fläche ist leicht concav und nur in ihrer unteren Hälfte überknorpelt. Die correspondirende Gelenkfläche der Tibia ist mit einer derben weisslichen Membran überzogen, durch welche das Gelenk in 2 Höhlen getrennt wird.

Die dem Metatarsus zugewandte Gelenkfläche des Tarsalknochens (Fig. 5. 1–2.) ist schräg von unten und aussen nach oben und innen gerichtet und trägt 2 durch eine Furche getrennte, convexe Facetten, welche mit entsprechend concaven, durch einen First geschiedenen Gelenkfacetten an der Basis des Metatarsalknochens (Fig 5. 2–3.) articuliren.

Im Ganzen ist das Os metatarsi für einen Halux auffallend schlank, was sich indess aus der rudimentären Entwickelung des ganzen Fusses erklärt. Die Diaphyse hat eine cylindrische Gestalt und daher keine besonderen Flächen und Kanten wie in der Norm. Die Länge beträgt 4, der Umfang 3 Cm. — Das Metatarso-Phalangealgelenk hat annähernd die Form eines Kugelgelenks; der Metatarsalknochen trägt den Kopf, der erste Phalangenknochen die Pfanne. In der plantaren Kapselinsertion am Capitul oss. metatarsi sind 2 Sesambeine eingewebt, über welche der Muskel der Plantarseite des Fusses (Fig. 3. *m.*) hinwegzieht. — Das Interphalangealgelenk ist mit seiner Längsachse frontal gerichtet. Die Gelenkfläche des ersten Os phalangis ist convex, die des zweiten concav. In allen diesen kleinen Gelenken schickt die Synovialis verschiedentliche Fortsätze über die Gelenkflächen.

Mit der lateralen Seite des unteren Schienbeinendes und

des Os cuneiforme ist die in der äusseren Beschreibung bereits erwähnte platte Knochenmasse unbeweglich verbunden. Nach der Muskelpräparation (Fig. 4. 7, 8, 9.) zeigt sie die Form eines rechtwinkligen Dreiecks, dessen 7½ Cm. lange Hypotenuse (8–9) von vorn und oben nach hinten und unten gekehrt ist. Die Spitze (7) liegt ca. 2 Cm. hinter dem vorderen Tibiarande. Von den beiden Katheten misst die nach vorn und oben gelegene (7–8) 4, die nach vorn und unten gelegene (7–9) 6 Cm. — Nach Entfernung der Weichtheile und des Periosts stellt sich die Knochenmasse wie in Fig. 5. dar. (Für die Abbildung wurde sie aus ihren Verbindungen gelockert und nach hinten und oben gezogen). Sie besteht aus dem um 90° nach oben gedrehten und in allen seinen Durchmessern verkleinerten Calcaneus, an dessen nach oben gerichteter Ferse (8) sich die Achillessehne (*a*) inserirt. Seine Dicke beträgt nur 1,3 Cm. Die Aehnlichkeit mit einem normalen Fersenbein ist gar nicht zu verkennen, wenn man sich ihn in die gewöhnliche Lage zurück gedreht denkt. Wie in der Norm, gehen auch hier von dem hohen Körper 3 Fortsätze aus, die Calx (8), der Processus anterior calcan. (13), das Sustentaculum (12). Die letzteren beiden liegen hier übereinander, während sie normal mehr neben einander sich befinden. Dies erklärt sich indess aus der hochgradigen Dünnheit des Knochens. Man braucht sich nur vorzustellen, dass ein normaler Calcaneus sich möglichst abplatte, und wird so ziemlich das vorliegende Bild des Fersenbeins erhalten; dabei wird natürlich das etwas höher gelegene Sustentaculum über den tiefer liegenden Processus anter. zu liegen kommen. Zugleich aber müsste das Sustentacul. mit der dahinter liegenden Articulationsfläche für den Astragalus zusammenfliessen. Hieraus ergiebt sich, dass die vordere, normal obere Fläche des Fortsatzes (12) und des anstossenden Theils des Körpers eigentlich die Gelenkfläche zur

Verbindung mit dem Talus darstellt. Da letzterer fehlt, so ist dieser Theil des Calcaneus in Folge der Achsendrehung nach oben direct mit der hinteren Fläche der Tibia in Verbindung getreten durch ein freilich sehr unvollkommen entwickeltes Gelenk, welches überdies durch ein breites Band in seiner Mitte eingeschränkt wird. Von der Spitze des schnabelartigen Sustentaculum geht ein Ligament aus, dessen glatte Vorderseite in der flachen Vertiefung der Tibia lateralwärts vom Tibio-tarsalgelenk liegt und welches in der Grube an der unteren Tibiafläche endigt. — Der Körper des Calcaneus ist von diesem 2,4 Cm. langen und 1,3 Cm. breiten Fortsatze durch eine Furche abgegrenzt, über welcher er auf der lateralen convexen Fläche 2 Höcker (7 u. 7,) zeigt. An dem vorderen Höcker (7) inserirt die eine Sehne vom Extens. digit. comm., (Fig. 4 *b*.) in der Furche zwischen beiden der Peron. long. (Fig. 4 *c*,). Zwischen diesen Tubercula und dem Malleol. ext. (5) ist ein starkes Ligament ausgespannt (Ligam. calcaneo-fibulare). Die mediale concave und die laterale convexe Fläche des Körpers stossen unten resp. hinten in einer scharfen Kante zusammen, welche weiterhin auch den Proc. ant. begrenzt. — Letzterer (13) hat eine dreiseitig prismatische Gestalt und eine Länge von 2 Cm. Die äussere Kante dient dem M. peron. brev. zum Ansatz (Fig. 4 *c*,,). Die untere Ebene des Processus ist in der vorderen Hälfte mit dem Tarso-Metatarsalgelenk und Os cuneiforme I. ligamentös verbunden; in der hinteren durch ein Gelenk mit einem 1 Cm. langen und $\frac{3}{4}$ Cm. breiten kegelförmigen Knöchelchen. Dasselbe dürfte als ein rudimentäres Os cuboides zu betrachten sein; mit der medialen Fläche der Basis ossis metatarsi ist es bindegewebig verknüpft.

Wir haben also gefunden, dass von den Fusswurzelknochen vorhanden sind: die laterale Reihe, i. e. Calcaneus und rudimentär Os cuboides; von der medialen Reihe nur

ein Knochen, wahrscheinlich Os cuneif. I; und dass die übri
gen fehlen.

Das ganze Fussrudiment hat die Stellung eines Pes equinu
höchsten Grades. Sein medialer Theil ist um 180° um d.
Frontalachse nach hinten gedreht; sein lateraler um 90° un
gleichzeitig nach oben gerückt.

Muskeln.

Die Muskeln des Oberschenkels verhalten sich wie ge
wöhnlich. Auch der M. subcruralis ist auf dieser Seite aus
gebildet. Nur der M. biceps zeigt eine Anomalie, insofer
er sich an den Condylus externus der Tibia ansetzt.

Muskeln des Unterschenkels:

Hintere Seite (s. Fig. 3 u. 4). Hier lassen sich nicht
wie in der Norm 2, sondern vielmehr 3 über einander lie
gende Schichten unterscheiden.

a) Die hochliegende Schicht besteht aus dem M. gas
trocnemius (Fig. 4. *g*), dessen beide Köpfe (Fig. 4. $d_{,}$ u. $d_{,,}$
dünner und schmaler wie gewöhnlich, von den Condylen des
Femur entspringen. Während in der Norm der mediale Kopf
der stärker entwickelte ist, so ist es in unserem Falle viel
mehr der laterale. Es ist dies dadurch veranlasst, dass zu
letzterem ein Muskelbauch tritt, dessen Fasern vom äusseren
Drittel der hinteren Kniegelenkkapsel und dem oberen Ende
der Fibula-Sehne herkommen und zum Theil mit der vorderen
Fläche des eigentlichen M. gastrocnemius verwachsen sind.
dieser Theil der Muskelfasern verläuft derart schräg von aus
sen und oben nach innen und unten, dass er den medialen
Gastrocnemiuskopf nicht mehr erreicht. Ein anderer Theil
der Muskelfasern (Fig. 4. $d_{,,}$), in unmittelbarer Fortsetzung
von den vorigen, schliesst sich an den äusseren Rand des
lateralen Kopfes an, mit welchem er untrennbar verwachsen
ist; nur durch eine seichte Furche an der sehnigen Oberfläche
und durch eine etwas schrägere Faserrichtung hebt sich die

er Theil vom eigentlichen M. gastrocnemius ab. Auch die Sehne, in welche diese Muskelfasern übergehen, ist mit der Achillessehne (Fig. 4. *d*) auf's engste verbunden; doch wird erstere bald schmal und endet ohne sichtbare Grenze noch oberhalb der Insertion der letzteren. — Die Achillessehne inserirt sich in normaler Weise an der Tuberositas calcanei (Fig. 4 u. 5. s.)

Vom unteren Theile des äusseren Randes dieser Sehne erstreckt sich in einer Länge von 2 Cm. nach vorn zur entsprechenden Tibiakante eine derbe, fibröse Membran, deren Fasern parallel dem vorderen oberen Rande (7—8) des Calcaneus verlaufen und mit dem unteren Ende der Fibula-Sehne zusammenhängen.

Die Mm. soleus und plantaris als solche fehlen.

b) Die mittlere Muskelschicht, vor der vorigen gelegen, wird von einem platten Muskel, dem M. flexor digitor. comm. (Fig. 3. *h*) gebildet, welcher in ganz abnormer Weise von der oberen Hälfte der Fibula-Sehne entspringt und in 4 Endsehnen sich theilt. Die eine geht schon hoch oben ab, verläuft in der Tiefe dicht neben der Fibula-Sehne, dann zwischen Achillessehne und Tibia und heftet sich an die mediale Fläche des Calcaneus nahe dem vorderen Ende desselben an. Der übrige Muskel (Fig. 3. *h*) theilt sich zunächst in 2 hintereinander gelegene Bündel ($h_{,}$ u. $h_{,,}$), von denen die eine ($h_{,,}$) sich wieder in 2 verschiedene (α u. β) sondert. Von diesen 3 Endsehnen inserirt sich die eine ($h_{,}$) an der hinteren scharfen Kante des Fersenbeins, zum Theil in den kleinen Muskel (Fig. 3. *m*) der Planta pedis übergehend; die andere (α) in der Mittellinie der medialen Fläche des Calcaneus; die dritte (β) verwächst mit der Sehne des M. tibial. post. (*k*), um sich auf der plantaren Fläche des hinteren Endes des Os tarsi zu inseriren.

c) Die tiefliegende Schicht ist dicht auf dem Knochen gelegen und besteht aus 3 Muskeln, den Mm. popliteus einerseits, tibialis postic. und flexor halluc. longus andererseits. Der M. popliteus ist 4—5 Cm. breit und verläuft, von dem hinteren äusseren Theil der Kniegelenkkapsel und dem oberen Ursprung der Fibula-Sehne ausgehend, wie gewöhnlich.

An der Insertionslinie des M. poplit. entspringen die beiden restirenden Muskeln dieser Gruppe, Beide auf der hinteren Tibiafläche neben einander nach abwärts verlaufend. Der mediale entspricht dem M. tibial. post. und der laterale dem M. flexor halluc. longus. Im Beginn des unteren Drittels des Unterschenkels kreuzen sie sich derartig, dass die Sehne des medialen M. tibial. post. (Fig. 3. *k*) hinter die des lateralen M. flex. hall. long. (*l*) hinwegzieht. Jene ist es, welche sich mit der einen Sehne (3) vom M. flexor digitor. commun. verbindet und sich an der medialen Fläche des Processus anter. calcan. und der plantaren des Os cuneiforme inserirt. Diese kommt durch die Kreuzung hinter den medialen Rand der hinteren Tibiafläche zu liegen und endigt auf der Plantarseite des Os cuneiforme dicht hinter dem Tibiotarsalgelenk.

Auffällig ist, dass der M. tibial. postic. seinen Ansatz mehr nach der Zehenspitze zu hat, als der M. flexor halluc. Der M. flexor digitor. longus, welcher normaler Weise in der Ebene dieser Muskeln am meisten medialwärts von der Tibia entspringen sollte, ist, wie oben beschrieben, aus der tiefliegenden Schicht ganz herausgerückt und hinter der letzteren gelegen. Ganz abnorm ist, dass er, anstatt vom Schienbein, von der Fibula-Sehne seinen Ursprung nimmt.

Vordere Seite (Fig. 3). In der Norm kommen hier 3 Muskeln vor: Mm. tibial. antic., extens. halluc. longus und extens. digitor. comm. long. Die ersten beiden Muskeln sind in unserem Falle in einen vereinigt;

e Sehnen derselben sind aber wieder getrennt. Der sie
ide vertretende Muskel (Fig. 3. *a*) ist gefiedert und ent-
pringt von der Fascia cruris und der vorderen äusseren Seite
s Schienbeins bis fast zu ihrem unteren Drittel. Oben ist
mit dem M. peroneus communis verwachsen. — Die ver-
nigten Fasern des gefiederten Muskels gehen im unteren
rittel des Unterschenkels in eine platte Sehne über, welche
2 Schenkel ausstrahlt, einen vorderen ($a_{,}$) und einen hin-
ren ($a_{,,}$). Jener, die Sehne des Tibial. antic., inserirt sich
um Theil am unteren Tibiaende, zum Theil über dieses zur
Dorsalfläche des Fusses hinwegziehend erst an der Basis des
Metatarsalknochens; dieser, die Sehne des Flexor halluc.
ong. ($a_{,,}$), wird dünn und geht zur Dorsalfläche des Hallux,
n dessen Endphalanx er endigt.

Von ersterer gehen 2 zarte Sehnenblätter ab, ein oberes
*) und ein unteres (?), welche beide in den Muskel (*e*) der
Dorsalseite des Fussrudimentes übergehen; der obere verläuft
über, der untere unter der dem M. extensor halluc. zugehö-
igen Sehne ($a_{,,}$).

Der zweite Muskel (Fig. 4. *b*) dieser Seite, der M. ex-
ensor digitor. commun. long. entspringt von der hin-
eren Fläche des vorigen. Er endigt nur in 3 Sehnen, von
lenen die eine ($b_{,}$) an dem vorderen der Tubercula (Fig. 5. 7.)
uf der lateralen Fläche des Calcaneus, die zweite an der
ateralen Fläche des Os cuneiforme sich inseriren, die dritte
($b_{,,}$) aber in den kleinen Muskel (*e*) der Dorsalseite des Fuss-
udimentes übergeht. — Die 4. Sehne und der M. peroneus
ertius fehlen.

Aeussere Seite. Die Muskeln dieser Seite sind im
Normalen die Mm. peroneus longus und brevis. Hier
ist nur ein Muskel (Fig. 4. *c*) vorhanden, der sich aber in
2 Sehnen theilt. Er vertritt also ebenfalls beide Muskeln.
Als weiterer Beweis dafür kann auch seine Fiederung gelten.

Der M. peroneus communis, als welchen man am besten die vereinigten Mm. peronei bezeichnet, entspringt vom oberen Ende der Fibula-Sehne und mit ihr von der äusseren Fläche der Tibia; er ist im oberen Theil mit dem hinteren Rande der vereinigten Mm. tibial. ant. und extens. hallucis verbunden. Das Fleisch ist mit viel Fett untermischt und erscheint bedeutend blasser als das der vorigen Muskeln; im oberen Drittel hat der Muskel eine fast rein weisse Farbe wie Hühnerfleisch. — Von seinen beiden Sehnen ($c_{,}$ u. $c_{,,}$ inserirt sich die vordere ($c_{,}$) in der Furche zwischen den beiden Höckern an der äusseren Fläche des Fersenbeins, die hintere ($c_{,,}$) giebt eine kurze Sehne ($c_{,,,}$) zum Muskel *e* ab und setzt sich selber am Processus anter. calcanei an.

Da in der Norm der M. peron. brevis an der Tuberosit. ossis metatarsi quinti sich ansetzt, so würde diesem mehr die hintere Sehne ($c_{,,}$) entsprechen, wonach die vordere ($c_{,}$) der Sehne vom M. peron. longus entsprechen müsste; dafür spricht auch die Lage der letzteren zwischen den 2 Höckern an der Aussenfläche des Calcaneus.

Muskeln des Fusses. Am Fusse befinden sich nur 2 Muskeln, einer auf der Dorsal- und einer auf der Plantarseite.

Der Muskel der Plantarseite (Fig. 3. *m.* u. Fig. 4. *g.*) setzt sich aus 2 Köpfen zusammen; der eine ($m_{,}$) entspringt von der hinteren Kante des Fersenbeins und der vorderen Sehne (Fig 3. $h_{,}$) des M. flexor digitor. comm. long. und zieht senkrecht nach abwärts; der andere ($m_{,,}$) entspringt an der Innenfläche des Os cuneiforme medialwärts von der Insertionsstelle des Flexor halluc. long. und verläuft als plattes Muskelblatt nach hinten, um sich mit dem vorigen vor dem Tarso-metatarsalgelenk zu einer dünnen Sehne (m) zu vereinigen, welche sich an der Basis der ersten Phalanx ansetzt.

Der Muskel der Dorsalseite (Fig. 4 *e*) hängt mit 4

ehnen zusammen, welche im Vorigen bereits erwähnt sind. on ihnen kommen 2 (α u. β) von der Sehne des Tibial. ntic., die 3. ($b_{,,}$) ist die eine Sehne vom Extens. digit. comm. ng., die 4. ($c_{,,}$) ist ein Zweig von der Sehne ($c_{,,}$) des Pero- eus brevis. Der aus diesen entstandene kleine Muskel (e) egt dem Processus anter. calcanei auf und setzt sich an dem kleinen kegelförmigen Knochen an, welcher das Os cuboides ertritt.

Zu erwähnen sind schliesslich noch Muskelfasern (Fig. . f.) welche, in reichliches Fettgewebe eingehüllt, den hin- eren Theil der lateralen Fersenbeinfläche bedecken und von orn und oben nach unten und hinten verlaufen.

Gefässe.

Dieselben haben am Oberschenkel ein gewöhnliches Ver- halten; doch ist am Unterschenkel ihr Verlauf abnorm.

Hinter der Linie des Kniegelenks theilt sich die A. poplitea in ihre 2 Aeste, einen hinteren und einen vorderen. Letzterer, die A. tibialis antica, zieht anfangs in der Richtung nach innen u. vorn zur hinteren Tibiafläche vor len M. popliteus, dann in einem Bogen lateralwärts vor den M. flexor hallucis long., ungefähr in der Mi te des Unter- schenkels durchbohrt sie erst die Membr. interossea, worauf sie zunächst in der Tiefe zwischen den vereinigten Mm. tibial. antic. und Extens. halluc. long. einerseits und dem Extens. digit. comm. andererseits nach abwärts geht; im unteren Fünftel des Unterschenkels kommt sie nach aussen an der Tibia zum Vorschein, um sich an der vorderen und äusseren Seite in die Endverästelung aufzulösen. — $1\frac{1}{2}$ Cm von ihrem Ursprunge giebt sie eine Arterie ab, welche über und parallel dem oberen Rande der M. popliteus zum medialen Tibiarande und von hieraus längs der letzteren nach abwärts verläuft, die Haut über der vorderen Tibiafläche versorgend.

Der hintere Ast, die A. tibialis postica theilt sich 1″

unterhalb der Kniegelenklinie in die eigentliche A. tibial. pos. und die A. peronea. Letztere ist schwächer und zieht zwische der mittleren und tiefsten Muskelschicht, hernach auf de hinteren Tibiafläche zwischen der Fibula-Sehne und dem M flexor hallue. nach abwärts. — Die A. tib. post., auf de innern Seite gelegen, kommt bald am medialen Rande de M. gastrocnemius an die Oberfläche; hierauf verfolgt sie der Innenrand des M. flexor digitor. und verzweigt sich schliess in ihre 3 Endäste, einen vorderen, welcher über die Innen seite des Tarsus hinwegzieht und mit der Endausbreitung de A. tibial. ant. anastomosirt, einen mittleren der die Haut a der Innenseite des Fussrudimentes versorgt, und einen hinteren, welcher, der stärkste von allen, sich bis zur Plantarseite der Endphalanx präpariren lässt. — Ungefähr 3 Cm unterhalb des Abgangs der A. peronea entsteht aus der A. tibialis post. eine dünne, lange Arterie, welche erst lateralwärts und vor jener, dann hinter ihr gelegen ist und in dem Bindegewebe der medialen Fläche des Calcaneus endigt. Diese Arterie ist normal nicht vorhanden.

(In Fig. 4 ist die Art. tibialis postica mit ihren 3 Endästen und der zuletzt beschriebene anomale Zweig in einer kleinen Strecke seines Verlaufs dargestellt. Die übrigen Arterien und die Nerven sind in den Abbildungen fortgelassen, um dieselben nicht zu compliciren).

Nerven.

Von den hauptsächlichsten Nerven dieser Extremität ist folgendes zu erwähnen:

Die Nn. cruralis und obturatorius wie gewöhnlich. — Der N. ischiadicus ist dünner als normal. Er theilt sich schon in der Mitte des Oberschenkels in den N. peroneus und tibialis. Ersterer verläuft am Innenrande des M. biceps, tritt dicht unter dem Ursprunge des M. peroneus zwischen ihm und der Fibula-Sehne auf die vordere Seite des Unter-

chenkels und innervirt die hier befindlichen Muskeln; darauf zieht er zwischen den Mm. peron. commun. und Extens. ligit. commun. nach abwärts über die laterale Fläche des Calcaneus zu dem Muskel auf der Dorsalseite des Fussrudimentes. — Schon am Oberschenkel zweigt sich von diesem Nerven der N. peron. superficialis ab, welcher sich zur Haut des Zehenrückens begiebt.

Der N. tibialis verläuft, wie gewöhnlich, in der Mittellinie der Fossa poplitea zwischen den beiden Köpfen des M. gastrocnemius; nachdem er an diese und den M. popliteus Aeste abgegeben, zieht er in schräger Richtung unter dem lateralen Gastrocnemiuskopfe nach aussen zur Art. tibial. post., welche er nach abwärts begleitet, auf diesem Wege Nerven für die übrigen Muskeln der hinteren Seite abzweigend. Schliesslich endigt er in 3 Endzweige, von denen die 2 vorderen sich zwischen den Muskeln auf der medialen Seite des Calcaneus verlieren, der hintere in Gemeinschaft mit dem hintersten Endast der Art. tibial. post. zur Plantarfläche der Endphalanx sich erstreckt.

Die beschriebenen missgebildeten Unterextremitäten haben das Gemeinsame, dass an ihnen Theile fehlten und das Kniegelenk beiderseits in ähnlicher Weise unvollkommen ausgebildet war[1]). In allem Anderen gehen sie aus einander. Die fehlenden Theile selber sind auf beiden Seiten verschiedene. Rechts fehlte der Fuss und der Unterschenkel bis auf sein oberes Viertel; statt dessen fand sich ein Hautwulst unter der Kniekehle. Links fehlten Fibula, die 4 äusseren Zehen mit ihren Metatarsalknochen, ferner Talus, Os navicu-

1) Einige Veränderungen an den Kniegelenken, wie der Knorpelschwund an den femoralen Gelenkflächen, die Synovialisüberzüge an den Hemmungsfacetten sind als secundäre Zustände in Folge der permanenten Beugungsstellung aufzufassen.

jare, die 2 lateralen Ossa cuneiformia, bei gleichzeitiger Ver drehung des Fusses.

Es würde sich nunmehr um die Bestimmung handeln wofür die beiderseits verschiedenen Fehler zu gelten haben Betrachten wir für diesen Zweck beide Extremitäten gesondert, und zwar zunächst die rechte:

Hier ist vor Allem die Frage zu entscheiden, ob sie überhaupt zur Classe der Missbildungen gehöre und in diesem Falle, ob durch Defect oder durch Bildungshemmung bedingt oder ob sie nicht vielmehr auf foetaler, spontaner Amputation beruhe. Dass die fehlenden Theile der Extremität in ihrer ersten, undifferenzirten Anlage vorhanden waren, dürfte nicht zu bezweifeln sein, da wir aus der normalen Entwickelungsgeschichte wissen, dass die Extremitäten zuerst gleichsam als ein Glied angelegt sind, aus welchem sich dann die einzelnen Abschnitte, jeder aber als ein Ganzes, von einander abheben wahrscheinlich durch Gegeneinanderwachsen und nicht durch Spaltung. Als eine reine „Hemmungsbildung" kann daher die beschriebene Extremität gewiss nicht aufgefasst werden Dazu wäre zum Mindesten nöthig, dass die Unterschenkelknochen in toto, wenn auch rudimentär, vorhanden seien Hier aber existiren nur die oberen Theile derselben. — Sollen diese nun als Defectbildung im engeren Sinne gelten, so wäre die Annahme zu statuiren, dass nur die obere Epiphyse der Tibia und Fibula und das obere Stück der Tibiadiaphyse sich von Hause aus differenzirt hätten, von den darunter gelegenen Theilen dagegen Nichts, und dass die einmal differenzirten Abschnitte sich in relativ normaler Weise weiter entwickelten Die verhältnissmässig normale Beschaffenheit der Extremität so weit sie vorhanden ist, scheint aber ihrerseits auf die Annahme einer Abschnürung resp. Selbstamputation hinzuweisen wobei nur der Hautwulst auf der hinteren Fläche des Unterschenkels auffallend ist.

Mit Sicherheit lässt sich die Frage, welche von den beiden Ansichten die wirklich zutreffende sei, schwer entscheiden.

Einen dem geschilderten annähernd ähnlichen Fall, welcher freilich auch wieder manche Besonderheiten darbietet, hat Heusinger[1]) beschrieben.

In diesem Falle war an der rechten Unterextremität das Femur verkürzt (9,4 Cm. lang, das linke maass 11 Cm.); die Gelenkhöcker nicht deutlich ausgeprägt; statt des Unterschenkels ein 5 Cm. langer, spitz endigender Stumpf nur einen Knochen (Tibia) ohne Muskeln enthaltend, welcher durch ein Band mit dem Femur beweglich verbunden war. An dieser Tibia inserirten sich die Mm. semitendin. und -membran. Die Patella fehlte. In einer Distanz von 2,5 Cm. vom After befand sich hinten am Gesäss ein 3,8 Cm. langer, beweglicher, zugespitzter Anhang, in welchem 4 kleine, untereinander bewegliche Knochen, den Mittelfussknochen oder Zehengliedern allenfalls ähnlich, untereinander gelagert waren. In diesen der Fibula und dem Fusse entsprechenden Anhang erstreckten sich ausser dem N. ischiadicus die beiden Köpfe des M. biceps zu verschiedenen Seiten hinein; zwischen den ersten beiden Knöchelchen fand sich gleichfalls ein Muskel.

Auf die Litteratur der foetalen Selbstamputationen will ich hier nicht näher eingehen, da dies die Grenzen meiner Inaugural-Abhandlung zu sehr erweitern würde und da es nach meiner Ansicht unentschieden bleiben muss, ob der Fehler hierzu gerechnet werden kann oder nicht.

---

1) Heusinger, Berichte von der Königl. anthropotom. Anstalt zu Würzburg. I. Bericht. 1826. 4. Tab. IV. p. 53.

Ref. u. cop. bei Ammon, die angeborenen chirurg. Krankheiten des Menschen. 1842. Taf. 31. Fig. 8 u. 9. Text p. 132.

Die Missbildung des linken Unterschenkels reiht sich zunächst den Fällen von angeborenem Mangel der Fibula an. In der einschlägigen Litteratur, so weit sie mir zugänglich gewesen, habe ich im Ganzen 18 Fälle dieses angeborenen Fehlers aufgefunden. Der Fibula-Mangel ist also nicht so extrem selten als Schnelle[1]) nach seinen litterarischen Studien anzunehmen geneigt ist.

Häufiger noch ist freilich Radius-Mangel beobachtet worden; die hierauf bezügliche Litteratur ist, abgesehen von den nachträglich publicirten Fällen, in 2 Aufsätzen von Wenzel Gruber[2]) zusammengestellt.

Von Defect der Ulna erwähnt Schnelle[3]) einen Fall, der von Göller beschrieben worden ist, und in welchem an den Unterextremitäten die Fibula fehlte. Ausserdem beobachtete Senftleben[4]) bei einem 21jährigen Hausknecht einen Defect des mittleren Theils der linken Ulna in einer Ausdehnung von 6″, bei gleichzeitiger Luxation des Radius nach aussen und oben; die vorhandenen Enden der Ulna waren ganz normal gebildet.

Ein angeborener Mangel der Tibia, meint Schnelle, wäre noch nicht beschrieben. Doch habe ich auch davon wenigstens einen Fall in der Litteratur verzeichnet gefunden. Derselbe wurde von Billroth[5]) an einem sonst wohlgebildeten neugeborenen Knaben beobachtet. Es handelte sich um einen Defect der ganzen Tibia und dadurch bedingten Pes varus

1) „Ueber angeborenen Defect von Radius und Ulna“ (soll heissen Fibula!) Inaugural-Dissertation. Göttingen 1875.

2) „Ueber congenitalen Radiusmangel“ in Virchow's Archiv. Bd. 32. 1865. p. 211. und „Ueber congenitalen unvollständigen Radiusmangel“ ibid. Bd. 40. 1867. p. 427 sqq.

3) l. c. p. 6.

4) „Notiz üb. e. angeborene Luxat. des Radius mit Defect des mittleren Theils der Ulna“ in Virchow's Archiv. Bd. 45. 1869. p. 303 ff.

5) „Ueber einige durch Knochendefecte bedingte Verkrümmungen des Fusses“ in Langenbeck's Archiv für Chirurgie. Bd. 1. 1861. p. 251 ff.

rechts; Pes varo calcaneus links. Die Fibula war leicht nach hinten luxirt; die Condylen des Femur normal; die Patella hatte nach unten zu einen dreieckigen Fortsatz (etwa der Tuber. tib. entsprechend). Zehen waren sämmtlich vorhanden. Von den Muskeln fehlen Flexor halluc. long. und Tibial. antic.; die übrigen waren vorhanden und entsprangen theils von der Fibula theils von der Fascia cruris.

Von den 18 Fällen von Fibula-Defect, welche zum grossen Theil freilich ungenau oder unvollständig beschrieben sind, kommen 11 auf vollständigen und 7 auf unvollständigen, von letzteren kommen 4 auf den Defect der oberen und 3 auf den des unteren Theils des Wadenbeins. Dies ist insofern bemerkenswerth, als im Gegensatz dazu in den bekannten Fällen von unvollständigem Radius-Defect derselbe stets den unteren Theil des Radius betraf.

Vollständigen Fibula-Mangel haben gesehen: Göller[1]) (beiderseits; 4 Zehen fehlen), Duval[2]) (Seite? — Pes equino varus; nur Hallux vorh.), Otto[3]) (rechts; Pes varus; Hallux fehlt), Danyau[4]) (beiderseits; kleine Zehe f.), Faber[5]) (links; der Fuss besteht nur aus einem 3" dicken Knorpel und Haut), Wagstaffe[6]) (2 Zehen f.), Ringhoffer[7])

1) Mir nur aus dem Citate von Schnelle (l. c. pag. 6) bekannt. (7 monatl. Foetus.)

2) „Traité des pied-bots" pag. 111. — Steht mir nicht zu Gebote; cit. bei Billroth l. c. pag. 252 u. 55.

3) „Monstror, sexc. Descr. anat." Nr. 257. Taf. XVII. Fig. 7 u. 8. (6-monatl. weibl. Foetus.)

4) In „Gazette des Hospitaux" 1853 pag. 580. — Cit. bei Gurlt, Handb. der Lehre v. d. Knochenbrüchen. 1862, Thl. I., pag. 218. (Lebendes neugeborenes Kind.)

5) „Duor. moustr. hum. descr. an." 1827. — Mir unbekannt; aber cit. bei Foerster, Die Missbildungen des Menschen. 1861. Taf. XI. Fig. 15.

6) „Peculiar malformation of the leg and foot" im Journ. of Anat. and Physiol. Novemb. 1872, pag. 156.

7) „Beschreibung einer menschlichen Missgeburt" in Virchow's Archiv, Bd. 19. 1860. p. 28.

(rechts; alle Ossa tarsi ausser Calcan. und die 4 äusseren Zehen f.; Fuss um die Verticale um einen Rechten nach aussen gedreht), Dumas[1]) (beiderseits; Tal. u. Calcan. verschmolzen; 1 Zehe f.), Buhl[2]) (beiderseits; Tal., Calcan. u. Os cuboid. verschmolzen; die 4. Zehe f.), Rosenberg[3]) (links; ankylot. Pes equinus; alle Zehen vorh.).

Die letzten 4 Fälle (Veiel, Dumas, Buhl, Rosenberg) sondern sich von den übrigen dadurch ab, dass bei ihnen neben der Fibula zugleich das Femur und die Patella defect oder rudimentär waren. — Gleichzeitige Missbildungen an den anderen Extremitäten kamen unter den aufgezählten Fällen 4 Mal vor, und zwar je 1 Mal Fingerdefecte (Otto); Mangel beider Ulnae und je 4 Finger (Göller); rudimentäre Arme (Veiel) und Zehendefecte am andern Fuss (Ringhoffer). Anderweitige Anomalien, speciell solche der Visceralorgane, kamen 3 Mal (Ringhoffer, Faber, Otto) vor. In den anderen Fällen, soweit hierüber überhaupt Angaben gemacht sind, waren die mit Fibula-Mangel Behafteten im Uebrigen wohl entwickelt. (Angeborener Radius-Mangel dagegen war bei Weitem am häufigsten mit anderen Deformitäten complicirt). Die Fälle betrafen 5 Mal Früchte aus der 2. Hälfte der Schwangerschaft, 1 Mal ein neugeborenes Kind (Danyau) und 4 Mal Erwachsene (während Gruber nur 1 Fall von Radius-Defect bei einem Erwachsenen aus der Litteratur anführt). Der Defect war 2 Mal links, 2 Mal rechts und 5 Mal

1) Cit. bei Meckel, Handb. der pathol. Anatomie. — 1812. pag. 747. — Derselbe Fall ist ausführlicher beschrieben von Lambl, Reisebericht in der Prager Vierteljahrschrift f. d. pract. Med. 1858., Bd. II, pag. 115 ff. (Skelett eines Mannes).

2) „Angeborener Mangel beider Oberschenkelbeine" in Henle und Pfeufers Zeitschr. f. rat. Med. 1861. III. Reihe, Bd. X, pag. 128 ff. (70-jähr. Frau.)

3) „Ein Fall von congenit. Fractur beider Oberschenkelbeine" in Virchow's Archiv, 1865. Bd. 34, pag. 107, ff. (60-jährige Frau.)

beiderseits. Meistentheils war Pes valgus vorhanden, 2 Mal Pes varus (Otto, Duval Pes equino-varus), 1 Mal war der Fuss um die Verticalachse um einen R. W. nach aussen gedreht (Ringhoffer). In unserem Falle war Pes equinus höchsten Grades, die mediale Fusshälfte um 180°, die laterale um 90° um die Frontalachse gedreht. Sämmtliche Zehen waren nur 1 Mal vorhanden (Rosenberg); 1 Zehe fehlte 5 Mal (Otto, Dumas, Danyau, Buhl, Veiel rechts), als welche bei Otto der Hallux[1]), bei Buhl die 4., bei Danyau die 5. Zehe bezeichnet werden; 2 Zehen fehlten 2 Mal (Wagstaffe, Veiel links), 4 Zehen 3 Mal (Göller, Duval, Ringhoffer), wobei als vorhandene der Hallux angegeben ist. In Veiel's Fall waren an den vorhandenen Zehen keine Phalangen, wohl aber die Nägel ausgebildet. — Wo Zehen vorhanden, waren auch die zugehörigen Ossa metatarsi[2]) vorhanden. Bei Radius-Defect hatte die Hand meist 4 Finger ohne den Pollux, nur in 1 Falle waren alle Finger vorhanden.)

Defect des unteren Theils der Fibula ist beobachtet worden von Billroth[3]) (an einem ¾ Jahre alten Mädchen links), Wagstaffe[4]) (an einem 14-jährigen Mädchen rechts), Schnelle[5]) (an einem 29-jährigen Manne links). Sämmtliche Individuen lebten zur Zeit der Beobachtung und zeigten am übrigen Körper keine Anomalien. In den Fällen von Wag-

1) Dass auch der Hallux bei Fibula-Defect fehlen kann, ist sehr sonderbar.

2) Dass bei fehlenden Metatarsalknochen die zugehörigen Zehen sich entwickelt hätten, ist meines Wissens noch nie beobachtet und scheint nach der normalen Ontogonie auch unmöglich, da zur Bildung der Phalangen die Ossa metatarsi präformirt sein müssen, jene sich auf diese aufbauen. Vgl. Henke u. Reiher, Studien üb. d. Entwickelung der Extremitäten des Menschen in den Sitzungsberichten der Wiener Academie. Jahrg. 1874, Bd. 70, Abth. III, pag. 254.

3) l. c. pag. 254.

4) l. c.

5) l. c. pag. 8—12.

staffe und Schnelle repräsentirte das Fibula-Rudiment, das Köpfchen, in dem von Billroth das Köpfchen und obere Stück des Wadenbeins. Bei allen bestand zugleich Pes valgus. In dem Falle von Billroth fehlte die kleine Zehe, in dem von Wagstaffe 2 Zehen, in dem von S. die 3., 4. und 5. Zehe (unvollständiger Radius-Mangel, bei welchem immer der untere Theil des Radius fehlte, war in der Regel mit anderweitigen Deformitäten des Körpers verbunden).

Defect des oberen Theils der Fibula haben beschrieben Meckel[1]) (ohne Angabe des Geschlechts und Alters), Wagstaffe[2]) (links an der Leiche eines 45jährigen Mannes), Nagel[3]) (rechts an einer weiblichen Leiche), Volkmann[4]) (beiderseits an Vater und Sohn einer Familie, in welcher die Missbildung erblich war). Nur in dem Nagel'schen Falle fehlte gleichzeitig der rechte Oberarm; bei den anderen war der ganze übrige Körper ohne weitere Missbildungen. Das Rudiment der Fibula entsprach immer dem Malleolus externus. Die Füsse waren Pedes valgi. Nur in dem Falle von Volkmann waren alle Zehen normal entwickelt[5]), in dem Falle von Meckel fehlten das Os cuboid. und die 2 äusseren Zehen, in dem von Wagstaffe die 2. und 4. Zehe. (Defect des oberen Theils des Radius ist noch nicht beobachtet).

Unter diesen Fällen erscheint mir der von Volkmann publicirte besonders interessant, wesshalb ich es mir nicht versagen will, auf denselben etwas näher einzugehen.

1) Handbuch der pathol. Anat., 1812, Bd. I., pag. 750. (Beschreibt nur die Knochen des defecten Unterschenkels und Fusses.)

2) l. c. Genaue Beschreibung.

3) „Ueber einige interessante Missbildungen an den Extremitäten" in der deutschen Klinik 1855. Bd. 52, pag. 586. Kurze Angabe.

4) „Ein Fall von hereditärer congenitaler Luxation beider Sprunggelenke" in der Deutschen Zeitschr. f. Chirur. 1873. Bd. II., p. 536 ff.

5) Dasselbe wahrscheinlich auch in dem N'schen Falle, doch fehlt hierüber die Angabe.

Bei Vater und Sohn waren die Unterschenkel verkürzt; die Füsse waren im Allgemeinen Plattfüsse, sie standen nicht unter der Verlängerung der Unterschenkelachsen, sondern erschienen wie lateral angesetzt. Die Tibiae verdickten sich nach unten zu einer kolbigen Masse, deren unterer Theil den Malleol. intern. vertrat. Die scheinbar sonst normal gebildeten vielleicht nur in frontalen Durchmesser etwas zusammengepressten Talusköpfe articulirten mit der lateralen Fläche dieser Stümpfe, etwa wie bei einer Fibula-Fractur mit Diastase und Einkeilung des Talus in das Spatium inteross. Von den Fibulae waren nur die etwas zarten, nach oben zugespitzten Malleoli ext. vorhanden, welche an normaler Stelle, aber mehr horizontal gelagert waren.

Volkmann sagt nun: (pag. 542) „Es unterliegt wohl einer Frage, ... dass in beiden Fällen (bei Vater und Sohn) die unteren Epiphysen der Tibiae mit den Epiphysenknorpeln ganz fehlten." Woraus dies geschlossen werden soll, ist nicht angeführt. Direct dagegen sprechen aber die Zahlenangaben über die Längen der Ober- und Unterschenkelknochen.[1])

Daraus ergiebt sich, dass die Tibiae nicht sowohl in ihrem Wachsthum durch den Mangel einer Epiphyse und ihres Knorpels zurückgeblieben sind, dass sie vielmehr wahrscheinlich von Hause aus zu kurz angelegt waren. — Schliesslich

1) Die Femora des Vaters waren 41, die Tibiae 23 Cm. lang; beim Sohne betrug die Länge $18\frac{1}{2}$—19, resp. $10\frac{1}{2}$ Cm. Es ist also das Verhältniss der Femora von Vater zu denen des Sohnes ($^{41}_{19} = 2{,}1$) das nämliche wie das ihrer Tibiae zu einander ($^{23}_{10{,}5} = 2.1$). Wenn also der Vater in seinem 3. Jahre ebenso lange Unterextremitätenknochen gehabt hat als sein 3jähriger Sohn, so müssen die Tibiae in demselben Verhältniss wie die Femora gewachsen sein. Die Tibiae müssten noch kürzer geblieben sein, wenn einer ihrer Epiphysenknorpel gefehlt hätte; es sei denn, man machte die unwahrscheinliche Annahme, dass das Knochenwachsthum an der anderen Epiphyse vicariirend ein vermehrtes gewesen sei.

möchte ich noch auf einen Punct hinweisen, der vielleicht für die Pathogenese dieser Deformität von Wichtigkeit ist. Der Talus articulirte nicht mit der unteren, sondern mit der lateralen Fläche des untern Tibiaendes, ein Lageverhältniss, wie es von Henke und Reiher[1]) an 4—5 wöchentlichen menschlichen Embryonen beobachtet wurde. Es scheint also als ob das Fussgelenk in dieser Beziehung in seiner Entwickelung auf einem frühen Foetalstadium stehen geblieben und dass der Gelenkfehler als eine Art Hemmungsbildung aufzufassen sei. Welchen Zusammenhang der Fibula-Defect damit besitzt, muss freilich dahin gestellt bleiben. Eine pathologisch-anatomische Untersuchung eines derartigen Falles würde wohl hierüber, wie über unsere Vermuthung näheren Aufschluss geben.

1) l. c. pag. 232.

Erklärungen der Abbildungen.

ig. 1. Vordere Ansicht der Unterextremitäten in natürlicher Lage.
a Fersenwulst am Fusse links.
b Hautwulst an der hinteren Fläche des rechten Unterschenkelstumpfes.

ig. 2. Hintere Ansicht in natürlicher Lage (normaliter äussere) der unteren Enden.
A der rechten Extremität.
B der linken „
a und *b* wie in Fig. 1.
c Hautkuppe über dem unteren hinteren Ende der lateralen Tarsalknochenmasse.

ig. 3. Innere Seite des präparirten linken Unterschenkels.
a M. vastus internus.
b M. sartorius.
c M. adductor magnus.
d M. gracilis.
e M. semitendinosus.
f M. semimembranosus.
g Medialer Kopf des M. gastrocnemius.
h M. flexor digitorum commun. long.
h, Hintere Sehne desselben
h,, Vordere „ „ mit
α seiner vorderen Endsehne.
β „ hinteren „
i M. popliteus.
k M. tibialis posticus.
l M. flexor hallucis longus.
m Muskel der Plantarseite des Fusses.
m, } seine beiden Köpfe.
m,, }

ig. 4. Aeussere Seite des präparirten linken Unterschenkels.
a Vereinigter M. tibialis anticus und flexor hallucis longus.
a, Sehne dem M. tibialis anticus zugehörig.
a,, „ „ M. flexor hallucis „

α, β 2 Sehnenschenkel von a, ausgehend.

b M. extensor digitorum comm. long.

$b_{,}$, $b_{,,}$ 2 seiner Sehnen.

c M. peroneus communis.

$c_{,}$ Sehne dem M. peroneus longus zugehörig.

$c_{,,}$ „ „ „ „ brevis „

$c_{,,,}$ Zweig von $c_{,,}$ sich mit der Sehne $b_{,,}$ vereinigend.

d M. gastrocnemius.

$d_{,}$ Medialer Kopf desselben.

$d_{,,}$ Lateraler „ „

$d_{,,,}$ Accessorischer Muskel. (M. soleus ?)

e Muskel der Dorsalseite des Fusses, entstehend aus den Sehnen α, β, $b_{,,,}$ $c_{,,,}$.

f Muskelfasern auf der lateralen Fläche des Calcaneus.

g Sehne des Muskels der Plantarseite des Fusses.

1—2. Os cuneiforme I.

2—3. Os metatarsi.

3—4. 1. Phalanx.

4—5. 2. Phalanx.

6 Vorsprung an der äusseren Seite des unteren Tibiaendes Malleolus externus vertretend.

7 Vorderer Höcker auf der lateralen Fläche des Calcaneus.

8 Tuberositas Calcanei.

9 Spitze des Os cuboides.

10 Tibia.

Fig. 5. Fussskelett von der lateralen Seite gesehen. Die lateral Tarsalknochenmasse aus ihren Verbindungen gelockert und etwa nach hinten und oben gezogen.

1—10 wie in Fig. 4.

11 First der Tibia zur Insertion der Fibula-Sehne dienend.

12 Knochenfortsatz des Calcaneus, der sich mit der Tibia ver bindet. (Sustentaculum.)

13 Processus anterior calcanei.

Fig. 6. Verticale Sägefläche des Tibiarudiments und des unteren Femurendes rechts. Tibia und Femur in dieselbe Richtung ge bracht.

Lebenslauf.

Bernhard Meyersohn, geboren am 24. Mai 1856 zu Schneidemühl, Provinz Posen, besuchte von Michaelis 1865 bis 1873 das Gymnasium seiner Vaterstadt, von wo er am 27. September 1873 mit dem Zeugniss der Reife entlassen wurde. Hierauf studirte er 2 Semester in Königsberg; zu Michaelis 1874 bezog er die Universität Greifswald und wurde unter dem Rectorate des Herrn Prof. Dr. Grohé immatriculirt und von dem zeitigen Decan Herrn Prof Dr. Hüter in das Album der medicinischen Facultät inscribirt. Hier bestand er das Tentamen physicum am 31. October 1875, das Examen rigosorum am 16. Juli 1877; das medicinische Staatsexamen begann er am 8. November 1877 und beendete es am 25. Januar 1878.

Während seiner Studienzeit genoss er den Unterricht hei folgenden Herren:

In Königsberg:

Prof. Dr. Burdach: Knochen- und Bänderlehre; Gefässlehre.
Prof. Dr Luther: Theoretische Astronomie.
Prof. Dr. Moser: Physik der Sinneswerkzeuge; Magnetismus und Galvanismus.
Prof. Dr. Rosenhain: Analytische Geometrie; Differential- und Integralrechnung.
Prof. Dr. Rosenkranz: Naturphilosophie.
Prof. Dr. v. Wittich: Allgemeine Physiologie.

In Greifswald.

Prof. Dr. Arndt: Allgemeine und specielle Psychiatrie; Psychiatrische Klinik; Anthropologie.
Prof. Dr. Baumstark: Physiologische Chemie; Harnanalyse.
Geh.-Rath Prof. Dr. Budge: Systematische Anatomie; Allgemeine Anatomie; Mikroskopische Anatomie; Angiologie und Neurologie; Präparirübungen; Mikroskopischer Cursus.
Prof. Dr. Eichstedt: Geburtshülfliche Uebungen am Phantom.
Prof. Dr. Eulenburg: Receptirkunst.

Prof. Dr. v. Feilitzch: Experimentalphysik; Wärmelehre.

Prof. Dr. Grohé: Allgemeine Pathologie u. Therapie u. allgemeine pathol. Anatomie; Parasiten; Geschwülte; practischer Cursus der pathol. Anatomie.

Prof. Dr. Häckermann: Gerichtliche Medicin; über öffentliche Gesundheitspflege und Medicinalpolizei,

Dr. Haenich: Laryngoskopischer Cursus.

Prof. Dr. Hüter: Allgemeine Chirurgie; Gelenkkrankheiten; Krankheiten der Wirbelsäule: über Operationen am Uro-genitalapparat u. Darmtractus; Operationslehre; Operationscursus; chirurgische Klinik und Poliklinik.

Dr. Krabler: Physikalische Diagnostik.

Prof. Dr. Landois: Experimentalphysiologie; Entwicklungsgeschichte und Zeugungslehre; pract. Cursus der Physiologie.

Prof. Dr. Limpricht: Anorganische Chemie; Organische Chemie; chemisches Practicum.

Prof. Dr. Mosler: Specielle Pathologie und Therapie; Milzkrankheiten; medic. Klinik und Poliklinik.

Prof. Dr. Münter: Medicin. Botanik; botanische Excursionen.

Geh.-Rath Prof. Dr. Pernice: Theorie der Geburtshilfe; Krankheiten des Uterus; Krankheiten der Neugeborenen; geburtshilfliche Klinik und Poliklinik.

Prof. Dr. Schirmer: Augenheilkunde; Refractions- und Accomodationsstörungen; Verletzungen des Auges; Augenoperationscursus; ophthalmoscop. Cursus; Augenklinik.

Prof. Dr. Schwanert: Analytiche Chemie.

Prof. Dr. Sommer: Vergleichende Anatomie.

Prof. Dr. Vogt: Verbandcursus; Fracturen u. Luxationen; Zahn- u. Ohrenheilkunde; Chirurg.-propädeutische Uebungen mit specieller Berücksichtigung der Kinderkrankheiten.

Allen diesen seinen hochverehrten Lehrern spricht der Verfasser seinen wärmsten Dank aus.

Thesen.

I.

Eine Heilung der amyloiden Organdegeneration ist nur in ihren ersten Anfängen möglich, und auch dann nur unter Verhältnissen, wo das sie bedingende Primärleiden einer radicalen Therapie zugänglich ist.

II.

Die congenitalen Luxationen nach dem Schema der acquirirten zu erklären, ist verwerflich.

III.

Die Begriffe der Mania und Melancholia activa sind streng aus einander zu halten.

Fig. 1.
1/3.

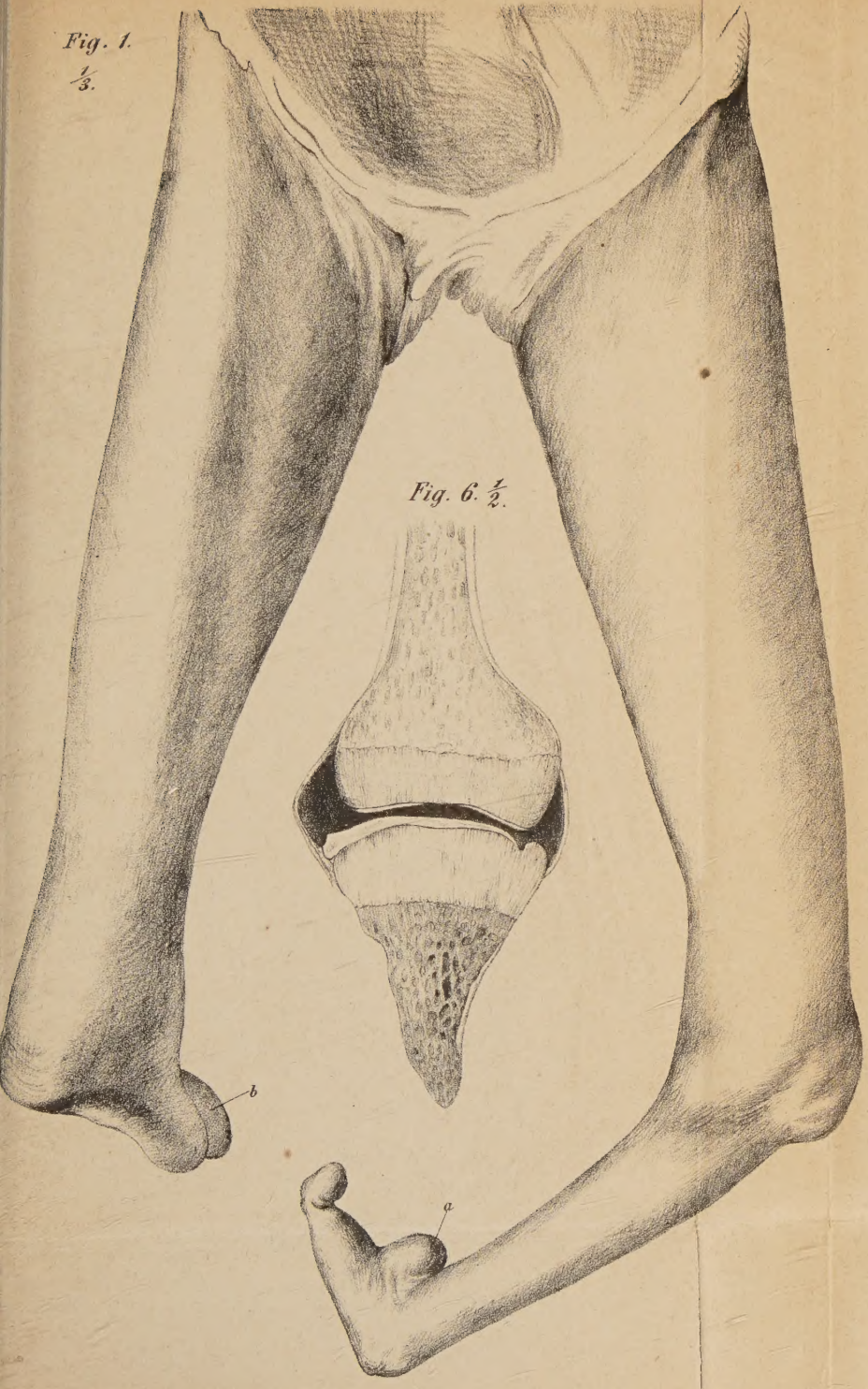

Fig. 6. 1/2.

Fig. 4.
1/2.

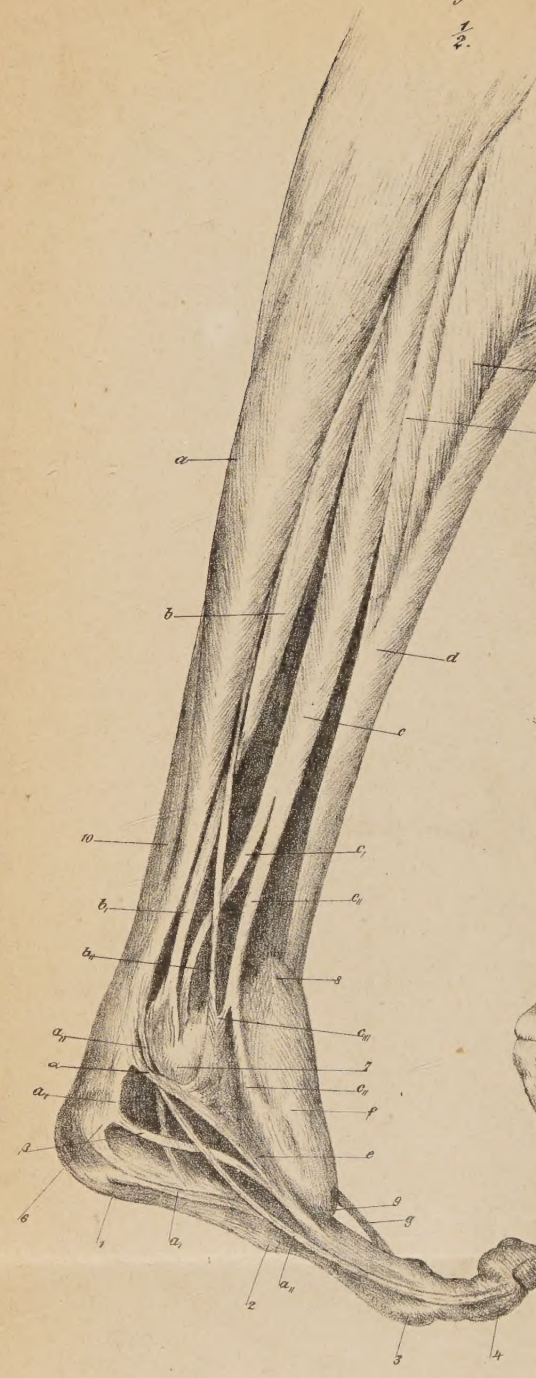

Weiland del.

Lith. Anstalt von F. W. Kunike, Greifswald

Fig. 2. 1/3.

A.

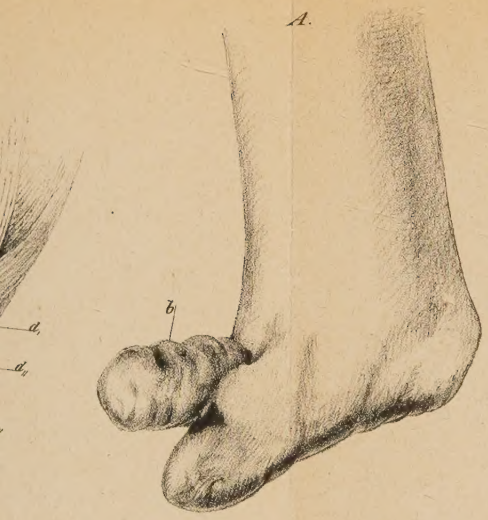

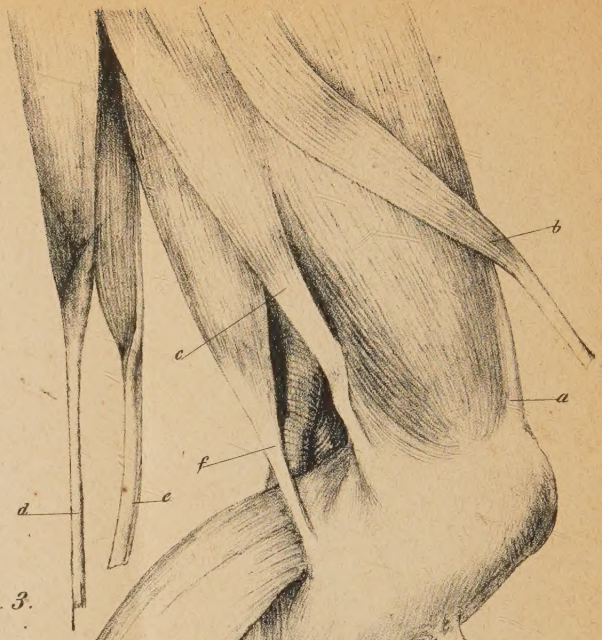

Fig. 3. 1/2

Fig. 2. 1/3.

B.

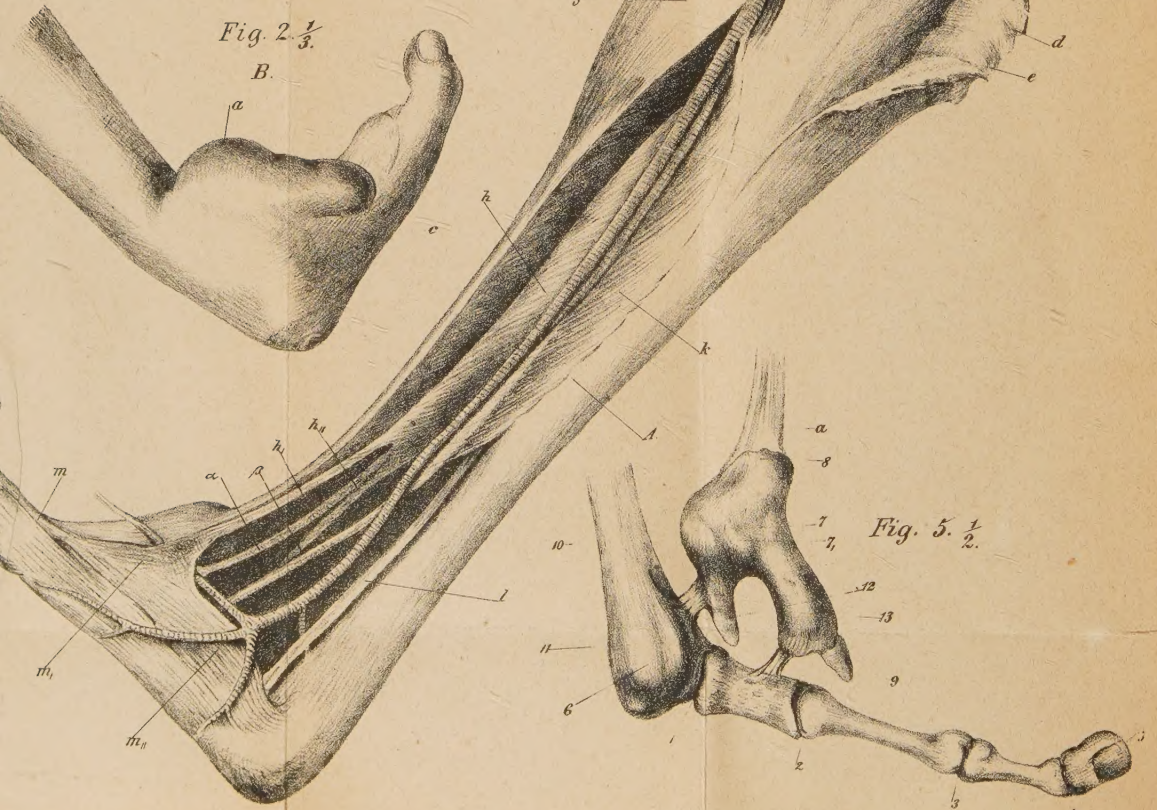

Fig. 5. 1/2.

Rich. Hans lith.